

中国兽医协会

协（继）字〔2023〕41号

中国兽医协会关于启动2023年兽医影像专科 （小动物）专科医师申报评定工作的通知

全体会员：

随着动物诊疗行业的快速发展和诊疗水平的不断提升，在全科基础上推进专科人才的发展成为必然趋势。2022年11月29日，中国兽医协会兽医影像专科（小动物）委员会正式成立（协（继）字〔2022〕95号）。

为了推进兽医影像专科（小动物）的建设和发展，储备专科医师带教资源，根据《中国兽医协会兽医专科体系建设管理办法》第五章第二十条相关规定，在中国兽医协会兽医影像专科（小动物）委员会成立的三年内，针对当前具备兽医影像专科（小动物）工作基础的兽医从业人员，启动中国兽医协会2023年兽医影像专科（小动物）专科医师申报评定工作，有关事项通知如下：

一、申报时间

2023年3月16日—2023年5月16日

二、评定流程

提交材料-缴纳报名费-资格审核-缴纳考核答辩费-考核评定-公布发证

三、申报条件

申报专科医师评定的人员应满足以下要求：

- 1、协会的个人会员；
- 2、具有执业兽医资格证；
- 3、兽医相关专业硕士及以上学历（全日制）或中级职称及以上；
- 4、至少8年兽医临床工作经历，至少6年该专科相关工作经历（在动物医院从事该专科工作或在高校内从事该专科教学和实践指导工作），平均每周至少2天专职从事该专科临床工作；
- 5、发表学术类文章大于3篇，包含以第一作者（通讯作者）身份在中文核心期刊、EI检索期刊及SCI检索期刊等发表的兽医小动物影像相关的论文，或以前六位起草人身份编制兽医小动物影像团体标准；
- 6、在全国性会议进行兽医影像内容专题讲座，不少于5次。

四、申报材料

符合条件的人员，需向兽医影像专科（小动物）委员会提交下述材料：

- 1、《XXXX专科医师申请表》（见附件1）；
- 2、个人资料的PDF文档，包括：职称证书、执业兽医资格

证证书、身份证、学历证书、学位证书、获奖证书等；

3、提供近6年与该专科相关的工作报告册（见附件2），要求：精选报告成册，总计100例，包括X线40例，超声40例，CT 10例，MRI 10例；

4、已经发表的文章纸质版复印件；

5、推荐信（由申报人所在工作单位的主管撰写并加盖工作单位公章）。

上述材料须统一打包成zip或rar格式文件压缩包并命名为“姓名-专科医师申报材料”，以附件的形式发送到专科委员会邮箱：cvmara@163.com，邮件主题命名为“姓名-兽医影像（小动物）专科医师申请材料”。

五、资格审核

专科委员会在收到申报材料后进行资质初审，初审合格后方可获得专科医师考核答辩资格。

六、考核评定

获得专科医师考核答辩资格的人员，参加考核评定具体安排详见第二轮通知。

七、公布发证

考核评定为专科医师的人员名单将在协会网站公布，并颁发专科医师证书。

八、报名缴费

1、报名方式：

采用线上报名的方式，请申请人员于2023年5月16日前扫描下方二维码进行报名并填写相关信息。



请报名人员扫描下方二维码添加微信，备注个人昵称为“姓名+单位”。



2、收费标准：

申请报名费 200 元/人（报名时缴费）

考核答辩费 5000 元/人（资格审核通过后缴费，相关要求详见第二轮通知）

3、缴费方式：

（1）银行转账：

开户名称：中国兽医协会

开户行：中国农业银行北京北下关支行

银行账号：1105 0601 0400 22430

（2）支付宝转账：

中国兽医协会



(3) 缴费开票:

以上两种缴费方式均需在备注栏注明“参加XXX专科医师评定+姓名”

缴费成功后将为您开具正规电子发票，请按照报名要求填写发票接收邮箱等信息。为提高发票接收成功率，建议使用全数字邮箱。

九、联系方式

(一) 中国兽医协会兽医影像专科（小动物）委员会

联系人：傅老师

联系电话：15901047663

(二) 中国兽医协会继续教育部

联系人：杨帆

联系电话：010-62129116-803

附件：1. 兽医影像专科（小动物）专科医师申请表

2. 兽医影像专科（小动物）专科医师工作报告册



附件 1

兽医影像专科（小动物）专科医师申请表


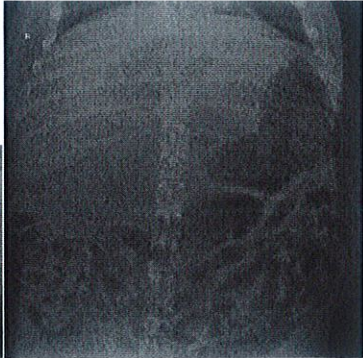
人员信息			
姓名		性别	
出生年月			照片
身份证号			
执业兽医资格证号			
毕业院校		专业	
学历		职称	
工作单位		社会兼职	
联系电话		邮箱	
教育经历（按时间顺序从本科填起）			
起止年月	学习地点	学历	专业
工作经历			
起止年月	单位	职务	工作内容

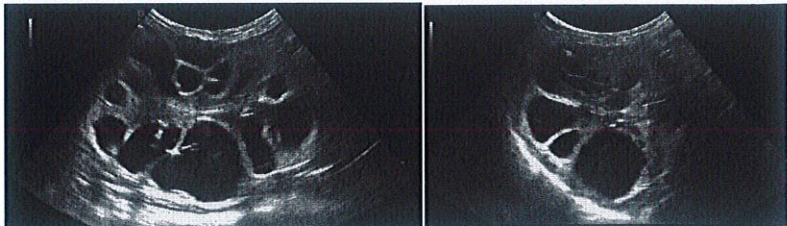

专科相关工作内容				
获奖情况				
已发表编著、译著、学术论文				
行业活动主讲课程	日期	会议名称	课程名称	时长
行业大会参与情况	日期	会议名称	课程名称	时长
教学参与情况				
近6年影像诊断病例清单（总数>12000例）	X线			
	腹部超声			
	心脏超声			
	CT			
	MRI			
专科技能掌握情况，掌握画√				

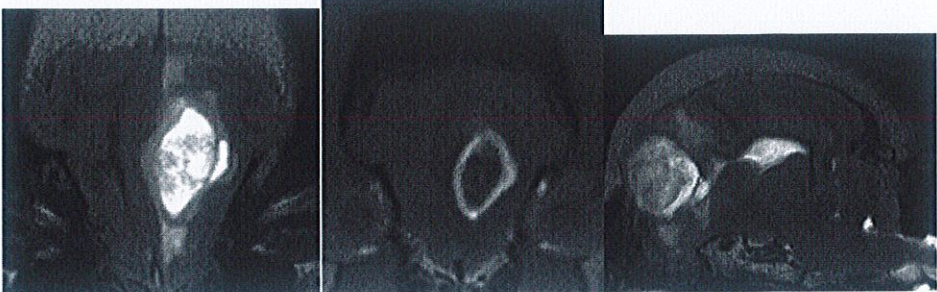
1. 能进行四肢骨、中轴骨、胸部、腹部的 X 线片拍摄，对临床常见疾病进行判读诊断。	<input type="checkbox"/>
2. 能进行腹部超声扫查及判读。	<input type="checkbox"/>
3. 能进行心脏超声扫查及判读。	<input type="checkbox"/>
4. 能进行 CT 扫描，包括 CT 血管造影，对临床常见疾病进行判读诊断。	<input type="checkbox"/>
5. 能进行 MRI 扫描，包括常规序列选择，对临床常见疾病进行判读诊断。	<input type="checkbox"/>
工作单位信息	
单位名称	单位电话
负责人姓名	联系电话
负责人职务	单位地址
是否推荐申请人申报专科及单位意见	<input type="checkbox"/> 是 <input type="checkbox"/> 否 (单位意见) <div style="text-align: right;"> 单位负责人(公章): 日 期: </div>

附件 2

兽医影像专科（小动物）专科医师工作报告册

人员信息			
姓名		性别	
出生年月			照片
身份证号			
执业兽医资格证号			
毕业院校		专业	
学历		职称	
工作单位		社会兼职	
联系电话		邮箱	
病例报告			
一、X线检查报告模板范例			
编号：第 X 例			
部位：腹部		检查时间：XXXX 年 X 月 X 日	
动物信息及病史： 10 岁，藏獒，雌性已绝育。多中心型淋巴瘤，已化疗 9 个月			
X 线片：			
			
X 线征象描述： 右侧位腹部头腹侧（T10-T12 水平）可见类椭圆形的不均匀气体密度影像。正位气体影像位于头中腹部中线偏右（T9-T11 水平），呈椭圆形。胃及小肠广泛性积气。			
X 线诊断： 气肿性胆囊炎			
二、超声检查报告模板范例			

编号：第 X 例	
部位：腹部	检查时间：XXXX 年 X 月 X 日
动物信息及病史： 3 岁，异国短毛猫，雌性未绝育。近期食欲下降。	
超声图像： 	
超声征象描述： 双侧肾脏轮廓欠平滑，皮质变薄，皮髓分界不清，肾实质内散在大量囊性暗区伴后方回声增强，部分囊区轮廓不规则，内部可见分隔，最大一囊区大小约 2.12*2.32*1.87cm；右肾长轴约 5.50cm，肾盂未见明显扩张。	
超声诊断： 多囊肾	
三、CT 检查报告模板范例	
编号：第 X 例	
部位：头部	检查时间：XXXX 年 X 月 X 日
动物信息及病史： 10 岁，灵缇犬，雌性绝育。鼻腔分泌物增多，打喷嚏。	
CT 图像： 	
CT 征象描述： 右上颌第 4 前臼齿槽骨丢失，齿根与右侧鼻腔相通。右侧鼻甲骨纹理消失，同水平少量软组织衰减结构填充，造影后未见明显增强。	
CT 诊断： 口鼻瘘，鼻腔慢性感染。	
四、MRI 检查报告模板范例	

编号：第 X 例	
部位：脑部	检查时间：XXXX 年 X 月 X 日
动物信息及病史： 6 岁，波士顿梗，雄性未去势。癫痫。	
MRI 图像：	
	
MRI 征象描述： 左侧嗅脑不规则肿物，T1W 不均匀低信号，T2W 不均匀高信号，造影后环形增强。大小约 1.89*1.26*1.86cm。 肿物周围脑白质 T2W 高信号；大脑镰轻度右侧移位。	
MRI 诊断： 左侧嗅脑肿物，周围脑实质水肿。疑胶质瘤。	